د. وليد العديني

يظن كثير من الناس أن العظام جسم صلب مصمت لا يحتوي على أي مظاهر للحياة، ولكن الحقيقة العلمية أن العظام نسيج حي كأي نسيج في الجسم تحوي كثيراً من الأوعية الدموية والليمفاوية والعصبية، وخلاياه حية كبقية خلايا الجسم. وفي هذا المقال سنتناول العظام من الناحية التشريحية والنسيجية لتجلية هذه الحقيقة العلمية.

يوجد نوعان من العظام:

أولاً: العظام الصفائحية (LAMELLAR):

والتي تتألف من قسمين رئيسين:

* العظام اللحائية (CORTICAL): والتي تتحمل جميع الضغوط التي تتعرض لها، وهي قوية التحمل (مثل التي تحيط بالعظام الطويلة).

* العظام المسامية أو الإسفنجية (CANCELLOUS): وهي الداخلية (مثل الموجودة داخل العظام الطويلة وغيرها من العظام) ـ وهي ضعيفة التحمل.

ثانياً: العظام المنسوجة (BONE WOVEN) أو المتموّجة:

وهي عظام غير مكتملة النموّ، وتكون إما بطبيعتها غير بالغة النمو، وإما مرضية وذلك بوجود مرض في العظام، مما يؤدي إلى عملية التئام عشوائية وضعيفة النمو (مرنة).

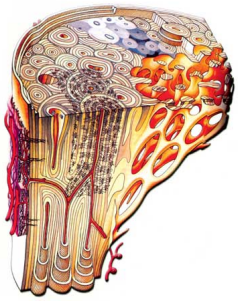



منظر للخلايا العظمية والصبغة، مقطع طولي يوضح قنوات الاتصال بها

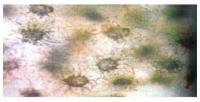

مقطع قاسي للخلايا العظمية ذات الصبغات وقنيات متصلة بها

مقطع طولي يظهر عدة برادات توضح أرفاق العظمة

مقطع عرضي وطولي لقطع مأخوذ من قاعدة العظم المكتملة لعظمة الفخذ هناك تواتر في الأشكال والأحجام العظمية والقنوات المتصلة بها

منظر مكبر وبالمجهر الإلكتروني لأجزاء من الخلايا العظمية (مقطع عرضي) يوضح خلايا العظمة متصلة بقنوات صغيرة جداً، وفي المركز قناة

مقطع قاعدي عرضي للخلايا العظمية المتشابه في عظام الفخذ

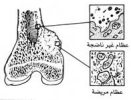

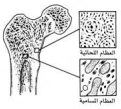

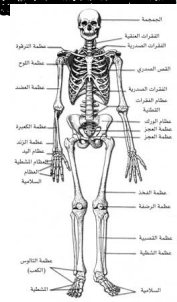

مظهر أمامي للهيكل العظمي كما يشير يوضح أجزاء الهيكل العظمي